# ケースシェアリング カンファレンス

2022年3月2日（水）

琉球大学病院地域・国際医療部 武村克哉

# 【症例】20歳台男性

近医からのご紹介。

診療情報提供書によると主訴は筋肉痛。

看護師問診にて:

「全身の筋肉痛があります。痛み止め飲みながらどうにかって感じです。運転手だから体力はそんなに使わないので仕事はできています。」

# 【症例】20歳台男性

【主訴】頸部痛、背部痛、腰痛

【現病歴】

3か月前から背部痛が出現するようになった。

2か月前から大腿～臀部にかけて屈曲時に増悪する疼痛を自覚するようになったため、近医整形外科を受診。X線検査をしたが、特に異常なく、対症療法となった。

その後も疼痛改善なく、近医内科受診し、当総合診療外来紹介。

# 現病歴続き

寝返りなどで痛くて、夜間3,4回ほど目覚める。

疼痛は朝がひどく、大腿～臀部の起き上がるときの疼痛が一番きつい。

椅子から立ち上がるときが特にきつい。

お風呂に入るなど温まると多少良くなる感じがする。

疼痛はだんだんとひどくなっている。

2,3か月前は動けていたが、今は鎮痛薬（ロキソプロフェン）がないと厳しい。

# 既往歴、家族歴、生活歴、アレルギー歴等

【既往歴】特になし

【家族歴】特になし

【生活歴】喫煙：20本/日 × 4年、飲酒：月1回程度

【アレルギー歴】なし

【内服薬】

ロキソプロフェン

レバミピド

# バイタルサイン、身体所見

体温 36.0度、血圧 114/59 mmHg、脈拍 85回/分

SpO2 99% (room air)

意識清明

眼球結膜充血なし

心音整、心雑音なし

呼吸音清

四肢：浮腫なし、関節腫脹なし、筋把握痛なし

神経学的所見に異常なし

# 胸部X線

考えられる疾患をチャットに挙げてください。

また、次に行いたい検査がありましたら、
チャットに入れてください。

# 血液検査

＜CBC＞

| | |
|---|---|
| WBC | 10,200 / μl |
| Hb | 13.9 g/dl |
| Ht | 42.5 % |
| Plt | 39.6 万/ μl |
| ESR | 50 mm/1h |

＜血清学＞

| | |
|---|---|
| CRP | 3.98 mg/dl |

＜生化学＞

| | |
|---|---|
| Na | 140 mEq/L |
| K | 4.3 mEq/L |
| Cl | 103 mEq/L |
| Glu | 85 mg/dl |
| BUN | 12 mg/dl |
| Cre | 0.77 mg/dl |
| AST | 17 IU/L |
| ALT | 19 IU/L |
| LDH | 156 IU/L |
| CPK | 166 IU/L |
| TSH | 0.91 μIU/ml |
| FT4 | 1.24 ng/dl |

# 血液検査

抗ARS抗体・抗Mi-2抗体・抗TIF1-γ抗体・抗MDA5抗体陰性

RF　3 IU/ml

抗CCP抗体陰性

抗核抗体陰性

血液培養2セット陰性

# CT検査

# MRI検査

# 単純X線撮影

両側仙腸関節の骨硬化像

# 強直性脊椎炎（体軸性脊椎関節炎）

# 強直性脊椎炎の改訂ニューヨーク基準

1. 臨床症状
   1) 腰背部の疼痛、こわばり(3カ月以上持続、運動により改善し、安静により改善しない)
   2) 腰椎の可動域制限(前後屈および側屈)
   3) 胸郭の拡張制限
2. 仙腸関節のX線所見
   両側2度以上、または片側3度以上の仙腸関節炎所見
   0度：正常
   1度：疑い(骨縁の不鮮明化)
   2度：軽度(小さな限局性の骨のびらん、硬化。関節裂隙は正常)
   3度：明らかな変化(骨びらん・硬化の進展と関節裂隙の拡大、狭小化または部分的な強直)
   4度：関節裂隙全体の強直
3. 診断基準
   臨床症状の1、2、3のうちの1項目以上＋X線所見

出典: Evaluation of diagnostic criteria for ankylosing spondylitis. A proposal for modification of the New York criteria. Arthritis Rheum. 1984 Apr;27(4):361-8.

（今日の臨床サポート）

# 強直性脊椎炎の診断基準（厚生労働省）

＜診断基準＞

鑑別診断を除外した確実例（Definite）を対象とする。

1．臨床症状

a）腰背部の疼痛、こわばり（3か月以上持続。運動により改善し、安静により改善しない）

b）腰椎可動域制限（Schober 試験で5cm以下）

c）胸郭拡張制限（第4肋骨レベルで最大呼気時と最大吸気時の胸囲の差が2.5cm以下）

2．X線所見（仙腸関節）

両側の2度以上の仙腸関節炎、あるいは一側の3度以上の仙腸関節炎所見

0度：正常

1度：疑い（骨縁の不鮮明化）

2度：軽度（小さな限局性の骨のびらん、硬化、関節裂隙は正常）

3度：明らかな変化（骨びらん・硬化の進展と関節裂隙の拡大、狭小化又は部分的な強直）

4度：関節裂隙全体の強直

新規申請の場合、最低、腰椎と仙腸関節のX線画像を提出する（仙腸関節の斜位像も撮影して確認することが望ましい。）。 撮影されていればMRI画像も提出する。

＜診断のカテゴリー＞

Definite

臨床症状のa)、b)、c)のうちの1項目以上＋X線所見（仙腸関節）

Possible

a）臨床症状3項目

b）臨床症状なし＋X 線所見（仙腸関節）

（厚生労働省ホームページhttps://www.mhlw.go.jp/stf/seisakunitsuite/bunya/0000079293.html）

# 強直性脊椎炎の診断基準（厚生労働省）（続き）

〈鑑別診断〉

・強直性脊椎炎以外の脊椎関節炎（乾癬性関節炎、反応性関節炎、炎症性腸疾患に伴う脊椎関節炎など）

・SAPHO症候群・掌蹠膿疱症性骨関節炎

・関節リウマチ

・リウマチ性多発筋痛症

・強直性脊椎骨増殖症

・硬化性腸骨骨炎

・変形性脊椎症・変形性仙腸関節症

（厚生労働省ホームページhttps://www.mhlw.go.jp/stf/seisakunitsuite/bunya/0000079293.html）

# 体軸性脊椎関節炎(axial SpA)のASAS分類基準

3カ月以上持続する背部痛があり、発症時の年齢が45歳未満の患者

| 仙腸関節炎の画像所見*<br>＋<br>1項目以上のSpA徴候 | または | HLA-B27<br>＋<br>その他の2項目以上のSpA徴候 |
|---|---|---|

＊ 仙腸関節炎の画像所見
- SpAに関連する仙腸関節炎を強く示唆するMRI上の活動性(急性)の炎症
- 改訂ニューヨーク基準に基づいて確定したX線検査陽性仙腸関節炎

SpAの徴候
- 炎症性背部痛
- 関節炎
- 腱付着部炎(踵骨)
- ぶどう膜炎
- 指炎
- 乾癬
- クローン病/大腸炎
- NSAIDsに対する良好な反応
- SpAの家族歴あり
- HLA-B27
- CRP上昇

背部痛を有する患者649例：

全体
感度：82.9%　特異度：84.4%

画像所見のみ
感度：66.2%　特異度：97.3%

臨床所見のみ
感度：56.6%　特異度：83.3%

出典: The development of Assessment of SpondyloArthritis international Society classification criteria for axial spondyloarthritis (part II): validation and final selection.
Ann Rheum Dis. 2009 Jun;68(6):777-83.

（今日の臨床サポート）

# 【症例】40歳台女性

【主訴】腰背部痛、関節痛

【現病歴】掌蹠膿疱症にて近医皮膚科通院。

受診5か月前に通院中断（プレドニゾロン10mg内服中断）

受診3か月前より腰背部痛出現。発症は緩徐。

同じ姿勢で痛みが増強し、眠れない。

最近から両手のこわばり、両足関節の違和感あり。

【既往歴】食道裂孔ヘルニア、GERD

【家族歴】なし

【生活歴】喫煙：20本/日 × 20年、飲酒：缶チューハイ1本/日

【内服薬】ランソプラゾール15mg 1錠 朝食後

【アレルギー歴】イブ（市販薬）で蕁麻疹

# 血液検査

＜CBC＞

| | |
|---|---|
| WBC | 7,700 / μl |
| Hb | 13.3 g/dl |
| Ht | 39.8 % |
| Plt | 30.8 万/ μl |
| ESR | 17 mm/1h |

＜血清学＞

| | |
|---|---|
| CRP | ＜0.1 mg/dl |
| RF | 2 IU/ml |
| 抗CCP抗体陰性 | |
| 抗核抗体陰性 | |

＜生化学＞

| | | |
|---|---|---|
| TSH | 0.38 | μIU/ml |
| FT4 | 1.72 | ng/dl |
| コルチゾール | 7.16 | μg/dl |
| ACTH | 18.1 | pg/ml |

# 骨シンチ

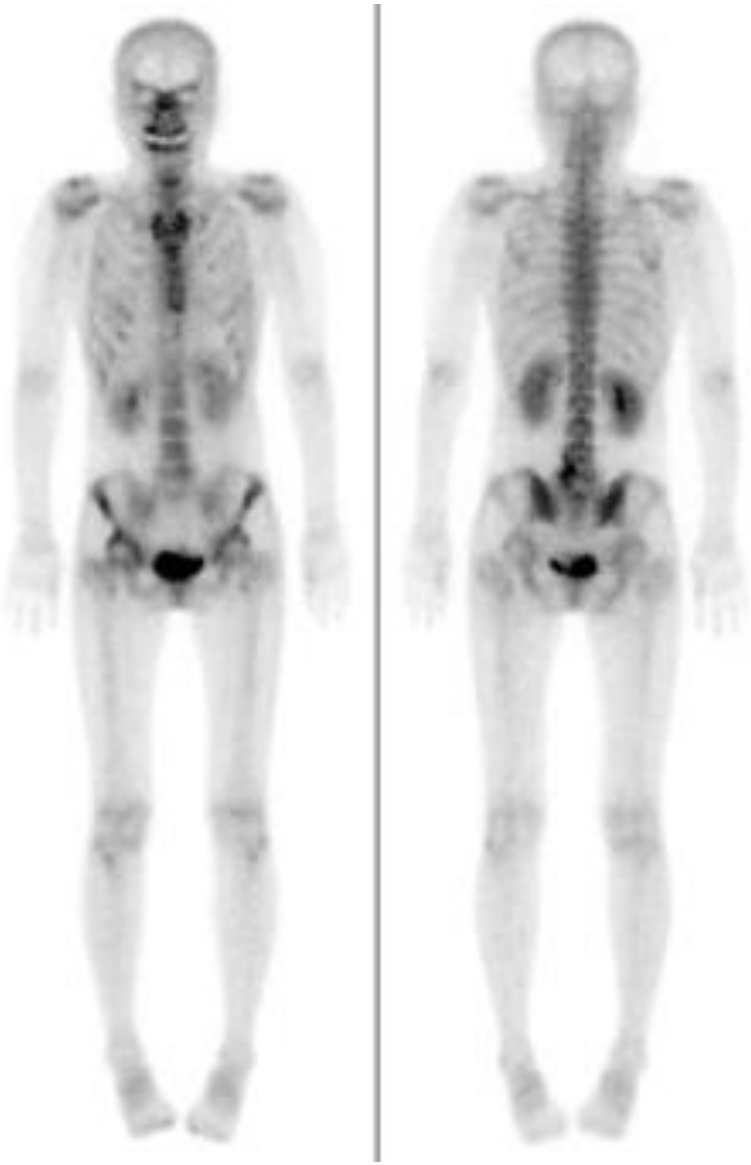

# 脊椎関節炎の分類

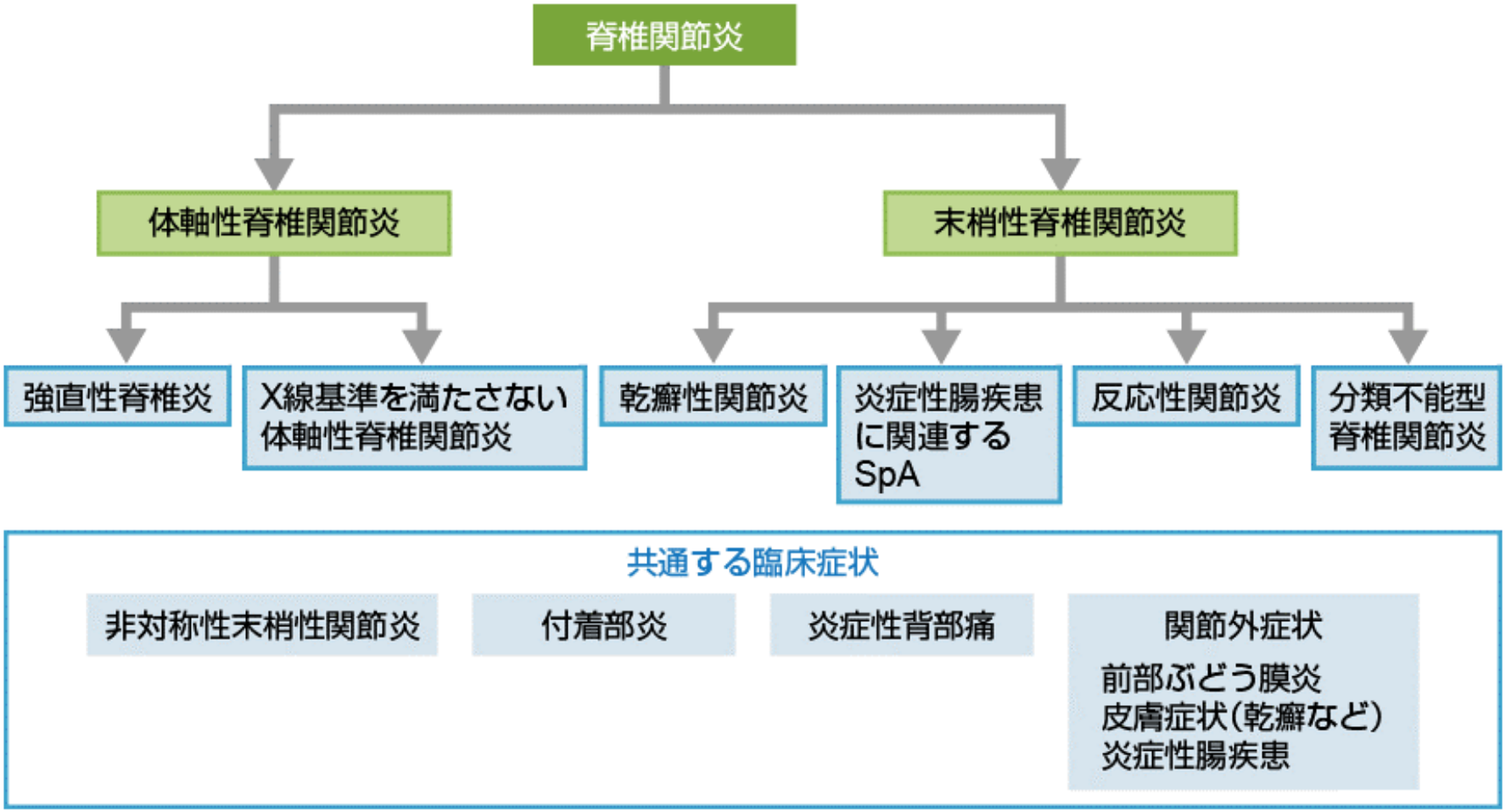
脊椎関節炎
体軸性脊椎関節炎
末梢性脊椎関節炎
強直性脊椎炎
X線基準を満たさない体軸性脊椎関節炎
乾癬性関節炎
炎症性腸疾患に関連するSpA
反応性関節炎
分類不能型脊椎関節炎
共通する臨床症状
非対称性末梢性関節炎
付着部炎
炎症性背部痛
関節外症状
前部ぶどう膜炎
皮膚症状(乾癬など)
炎症性腸疾患

# ASASの炎症性腰背部痛基準

| 項目 | 基準 | オッズ比 |
|---|---|---|
| 1 | 40歳未満の発症 | 9.9 |
| 2 | 潜行性発症 | 12.7 |
| 3 | 運動による改善あり | 23.1 |
| 4 | 安静による改善なし | 7.7 |
| 5 | 夜間の疼痛（起床による改善） | 20.4 |

5項目中4項目に合致すれば，炎症性腰背部痛に対する感度 77.0%，特異度 91.7%（validation cohortでは，感度 79.6%，特異度 72.4%であった (Sieper J, et al. : New criteria for inflammatory back pain in patients with chronic back pain : a real patient exercise by experts from the Assessment of SpondyloArthritis international Society <ASAS>. Ann Rheum Dis 200; 68: 784-788.)

（日本脊椎関節炎学会編：脊椎関節炎診療の手引き2020, 診断と治療社, p21）

# 炎症性腰背部痛と機械的腰背部痛

| | 炎症性腰背部痛 | 機械的腰背部痛 |
|---|---|---|
| 発症年齢 | ＜40歳 | 全ての年齢（通常高齢） |
| 発症様式 | 潜行性 | 急性 |
| 症状持続時間 | ≧3か月 | ＜6週間 |
| 朝のこわばり | ≧30分 | ＜30分 |
| 夜間痛 | 通常あり | なし |
| 運動の効果 | 改善 | 悪化 |
| 背部可動性 | 全方向で消失（進行期所見） | 異常な屈曲 |
| 胸郭拡張性 | 減少（進行期所見） | 正常 |
| 神経学的障害 | まれ | 起こりうる |

（日本脊椎関節炎学会編：脊椎関節炎診療の手引き2020, 診断と治療社, p22）

# Take Home Message

- 腰背部痛の患者さんが来たら、炎症性腰背部痛の特徴を注意して聞き取りましょう。